Cirugía del conducto auditivo interno

M Cannoni
W Pellet
M Zanaret
D Abram
B Emram

Resumen. – Ciertos procesos patológicos del peñasco y/o del ángulo pontocerebeloso (APC) necesitan, entre otras cosas, la abertura del conducto auditivo interno (CAI). Únicamente consideraremos en este capítulo la cirugía funcional de los vértigos, es decir la neurectomía o la neurotomía vestibular y la cirugía de los tumores que se originan en el CAI o en su entorno meníngeo inmediato, se extiendan o no al APC, esencialmente el neurinoma del acústico y algunos meningiomas. Tres vías de acceso permiten alcanzar este objetivo: la vía suprapetrosa o vía de la fosa craneal media, la vía translaberíntica y la vía suboccipital, denominada ahora vía retrosigmoidea.

© 2000, Editions Scientifiques et Médicales Elsevier SAS, París. Todos los derechos reservados.

Vía suprapetrosa

La vía suprapetrosa simple (SP), limitada a la abertura del CAI, solamente está indicada para seccionar los nervios vestibulares. La cirugía de los tumores intracanaliculares extendidos o no a la APC, necesita ampliar su acceso por la vía suprapetrosa ampliada (SPA). No obstante, la vía SP con o sin abertura del CAI, está también indicada en las secuelas de algunas fracturas del peñasco (oto- o rinorrea de líquido cefalorraquídeo, parálisis faciales por lesión del ganglio geniculado y/o de la primera porción del nervio) y en varios tumores (neurinomas del ganglio geniculado, colesteatomas primarios del peñasco, granulomas de colesterina del apex petroso, etc.).

VÍA SUPRAPETROSA SIMPLE

■ *Posición quirúrgica*

Se coloca al paciente en decúbito dorsal, la cabeza girada hacia el lado sano. Idealmente la rotación de la cabeza debe ser completa para que el eje biauricular quede perpendicular al plano de la mesa de operación. No obstante, generalmente esto no es posible y hay que conformarse con la rotación que permite la flexibilidad del raquis cervical, sin forzar para evitar problemas tanto a nivel de la circulación vertebrobasilar como de la circulación yugular. En cambio, resulta especialmente importante elevar la cabeza en ligera flexión con respecto al tronco, con la ayuda de uno o dos campos operatorios colocados bajo la cabeza en la región temporal. Se visualizará de esta manera la parte superior del peñasco de frente y no de sesgo. Los campos quirúrgicos se suturan en el borde del rasurado. Se preparará también una zona de 10 cm x 10 cm en la región abdominal para tomar la grasa necesaria para el cierre.

■ *Incisión cutánea de 8 cm (fig. 1)*

Parte del lóbulo auricular, a 1 cm por delante del mismo. Se coloca un separador autoestático que exponga ampliamente la aponeurosis del músculo temporal. Incisión arciforme de la aponeurosis desde la raíz del cigoma, y basculación hacia delante de este colgajo aponeurótico anteroinferior, después de legrar el borde superior del cigoma, fijándolo con un punto en U a los campos quirúrgicos *(fig. 2)*. El colgajo protege la rama frontal del nervio facial que pasa, de manera supraaponeurótica, a nivel del cigoma, a medio camino entre el trago y el extremo externo de la ceja. Luego se secciona verticalmente la aponeurosis y el músculo temporal, y, después de legrar y separar, se expone la región temporal.

■ *Craneotomía de 3 cm x 3 cm (fig. 3)*

Se centra en la raíz del cigoma y se talla bien abajo. Se fresa luego la parte inferior de la craneotomía para ponerla a nivel de la parte superior del peñasco, y se agranda por delante, por la parte anterior e inferior, a fin de tener un buen acceso al CAI y a la punta del peñasco. El agrandamiento de la parte posteroinferior facilitará la exposición de los conductos semicirculares; rellenar las celdas cigomáticas abiertas por el fresado con cera de Horsley.

■ *Descompresión del lóbulo temporal*

Abertura de la duramadre temporal en un 1 cm, con bisturí puntiagudo, después de haberla levantado con un gancho fino. Coagulación previa de la región incidida. Con un microgancho se dislacera la aracnoides que deja salir el líquido cefalorraquídeo (LCR). En caso de hemorragia en la superficie del córtex, se hará una abertura más amplia, obteniendo la hemostasia muy cuidadosamente con coagulación bipolar del vaso o de la zona que sangra.

Maurice Cannoni : *Chef de la clinique d'ORL, professeur à la faculté de médecine de Marseille.*
Michel Zanaret : *Chef du service d'ORL, professeur à la faculté de médecine de Marseille.*
Dominique Abram : *Chef de clinique-assistant des Hôpitaux.*
Bruno Emram : *Chef de clinique-assistant des Hôpitaux.*
CHU Timone, 13385 Marseille cedex 5.
William Pellet : *professeur à la faculté de médecine de Marseille, service de neurochirurgie, hôpital Sainte-Marguerite, 270, bd Sainte-Marguerite, 13009 Marseille.*

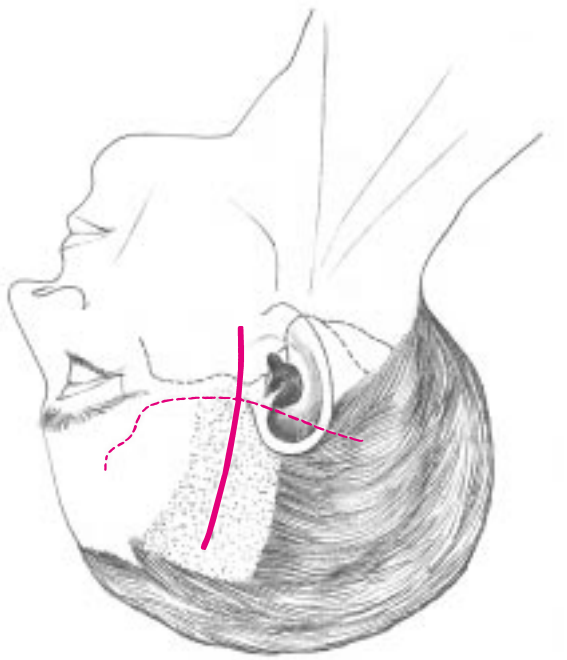

1 *Vía SP derecha. Incisión. Rasurado supraauricular de 2 cm de ancho y 4 dedos de altura.*

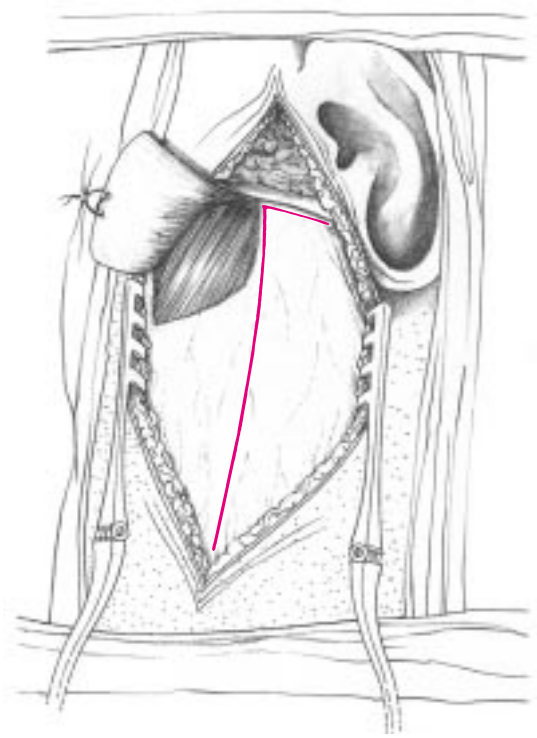

2 *Vía Sp derecha. El colgajo aponeurótico anteroinferior, inclinado hacia delante y suturado a los campos quirúrgicos, protege la rama frontal del nervio facial. Se libera el arco cigomático de sus anclajes musculoaponeuróticos. La incisión atraviesa la aponeurosis y el músculo temporal.*

■ *Despegamiento de la duramadre de la parte superior del peñasco*

Se efectúa de atrás hacia delante. Se expone la meníngea media y el nervio petroso por la parte anterior. El despegamiento debe ser completo. Este tiempo quirúrgico puede ser muy hemorrágico. Por lo general no se debe intentar obtener la hemostasia con bipolar durante el despegamiento de la duramadre. Una vez acabado, se obtiene la hemostasia colocando en el diedro posterior y anterior un taponamiento impregnado con cola biológica, mantenido por algodones neuroquirúrgicos, y se lava con suero. Es fundamental que el borde posterior del peñasco quede perfectamente expuesto de atrás hacia delante.

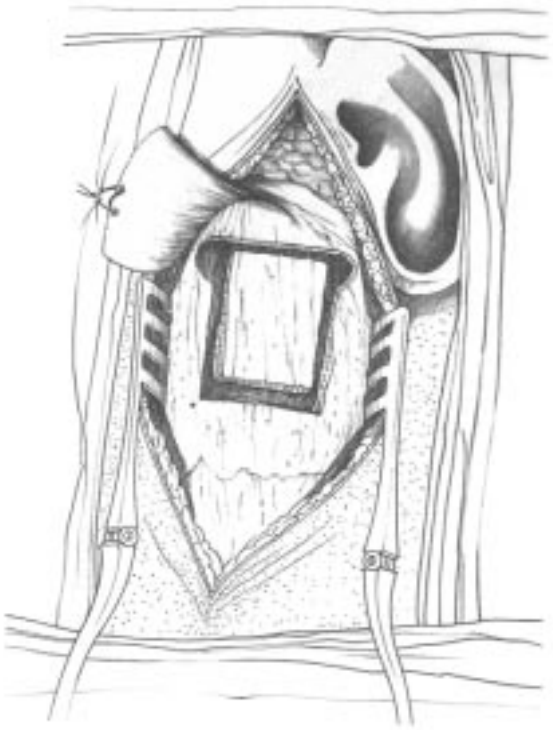

3 *Vía SP derecha. La ventana ósea está centrada sobre la raíz del cigoma. La parte baja de la ventana está ampliada por delante y por detrás para tener una buena visión sobre toda la cara superior del peñasco. El resto de la abertura no debe exceder 3 cm con el fin de permitir un buen apoyo del separador de Fisch.*

■ *Colocación del separador de Fisch*

Es el mejor separador para esta vía de acceso. El extremo de la hoja rígida situada en contacto con el borde posterior del peñasco desplaza la duramadre temporal. Situada frente a la eminencia arqueada, puede ser desplazada hacia delante o hacia atrás por una ruedecilla. Es esencial la colocación correcta del separador.

■ *Examen de la cara superior del peñasco*

Descubrimiento posterior de la eminencia arqueada, siempre presente, bajo la cual se encuentra el canal semicircular superior (CSCS); más abajo, por delante de ella, el campo meatal, zona deprimida de hueso compacto bajo la cual se encuentra el CAI; totalmente por delante, el agujero redondo menor (foramen spinosum) con la arteria meníngea media e inmediatamente por debajo de ella, el nervio petroso superficial mayor. Ya se puede adivinar el conjunto de elementos intrapetrosos *(fig. 4)*. Con aumento 10-16 (focal 250 para un mejor acceso del instrumental), se observan perfectamente dos zonas celulares. Una por detrás de la eminencia arqueada: su «destrucción» con la fresa diamantada da acceso a las celdas supralaberínticas. Basta con volver hacia

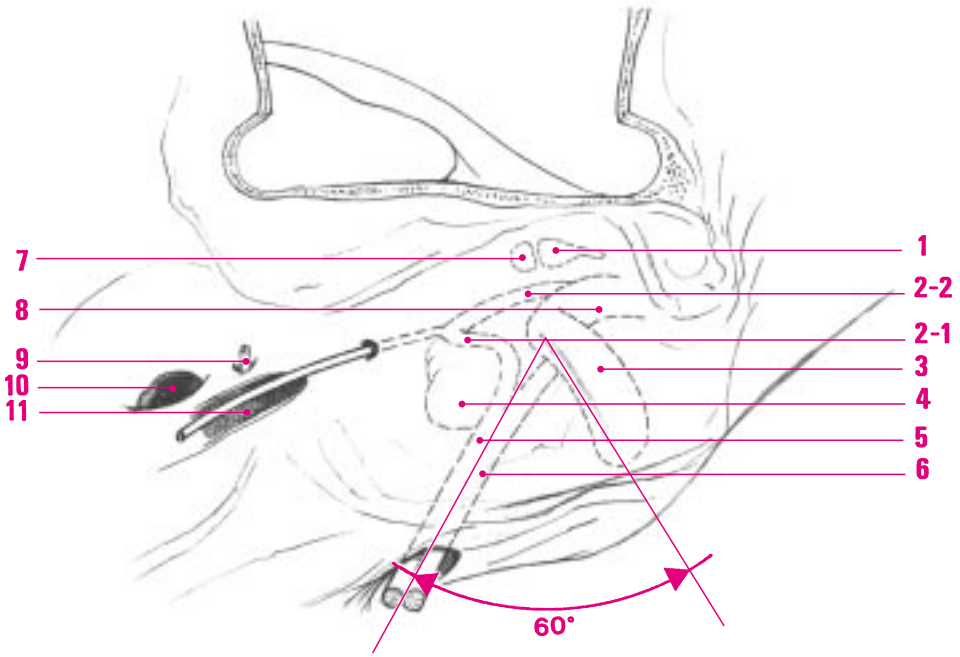

4 *Vía SP derecha. Protección de las estructuras intrapetrosas de manera que puedan ser localizadas mentalmente por referencia a las estructuras visibles (arteria meníngea media, nervio petroso, campo meatal, eminencia arcuata, borde posterior del peñasco). Yunque (1), primera porción (2-1), segunda porción (2-2) canal SCS (3), cóclea (4), facial intracanalicular (5), nervio vestibular superior (6), cabeza del martillo (7), canal SCE (5), arteria meníngea media (9), foramen oval (10), foramen lacerum (11). El eje del CAI forma con el del CSCS un ángulo de 60 grados.*

delante para percibir el bloque del CSCS e ir hacia afuera para exponer el canal semicircular externo (CSCE). Prosiguiendo por delante y hacia afuera, se pone rápidamente de manifiesto el facial timpánico, el cuerpo del yunque y la cabeza del martillo *(figs. 5, 6)*. Es posible (indispensable para la SPA) exponer el ganglio geniculado retirando la fina envoltura ósea que se encuentra entre el extremo anterior del facial timpánico y el nervio petroso, lo que permite localizar correctamente el extremo superior de la primera porción del facial y la cóclea. La otra zona celular se sitúa entre el ganglio geniculado y la ampolla del CSCE hacia adentro, y en contacto con ésta se encuentra la del CSCS. En esta fase, se termina exponiendo el conjunto del bloque del CSCS, teniendo en cuenta que el plano del mismo es ortogonal en el borde posterior del peñasco. Descubrimiento de la línea azul, en realidad gris, del CSCS con una gran fresa diamantada, con aumento 16, bajo irrigación continua, fresar cuidadosa y regularmente toda la cara anterointerna del CSCS (y no su cara superior), desde la ampolla a su extremo interno, como una goma que borra una superficie escrita. En cuanto se advierta la línea azul, hay que detenerse. Sin embargo, se debe poner en evidencia sobre todo el canal. Cada vez que se requiera visualizarla, bastará con cubrir el canal con suero.

■ *Exposición de la duramadre del CAI* (*fig. 6*)

El CAI se sitúa por delante del CSCS. Su eje forma con éste un ángulo de 60° *(fig. 4)*. Debido a su oblicuidad, existe entre el CAI y el CSCS una zona muda Z, sin estructura vasculonerviosa subyacente, descrita por Zanaret [7]. Con una gran fresa diamantada, se ahueca un espacio cóncavo a nivel de esta zona muda, que roza por detrás la línea azul del CSCS y que se detenga por delante en el eje del CAI. Se excava esta cavidad cerca del borde posterior del peñasco, a distancia del fondo del CAI, para no dañar la primera porción del facial que es ascendente. Una vez expuesta la parte posterior

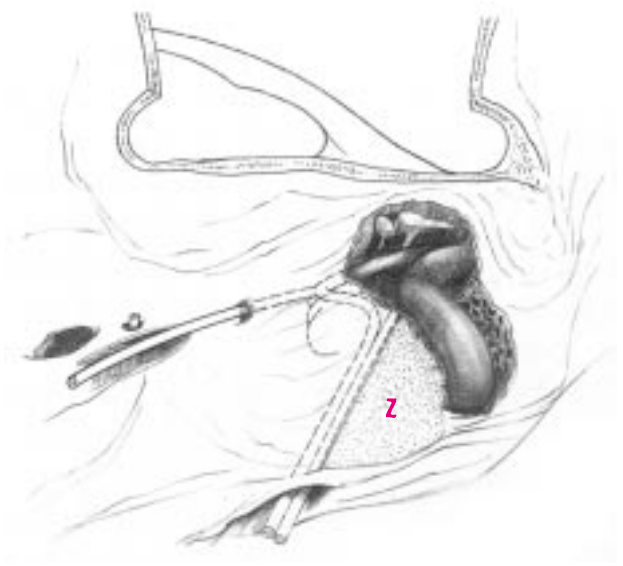

5 *Vía SP derecha. La abertura de las celdas por detrás y hacia afuera de la eminencia arcuata da rápidamente acceso a los conductos SCS y SCE, a la 2ª porción del facial y a los osículos. Zona muda (Z) entre el CSCS y la pared posterior del CAI.*

de la duramadre del CAI, basta con seguirla y exponerla, con precaución, a lo largo de todo el conducto, controlando la monitorización del facial hasta liberar la «Bill's bar»; la duramadre recubre por delante de ésta el comienzo de la primera porción del facial y por atrás el nervio vestibular superior (NVS). La «Bill's bar» se sitúa justo por debajo de la ampolla del CSCS *(fig. 6)*.

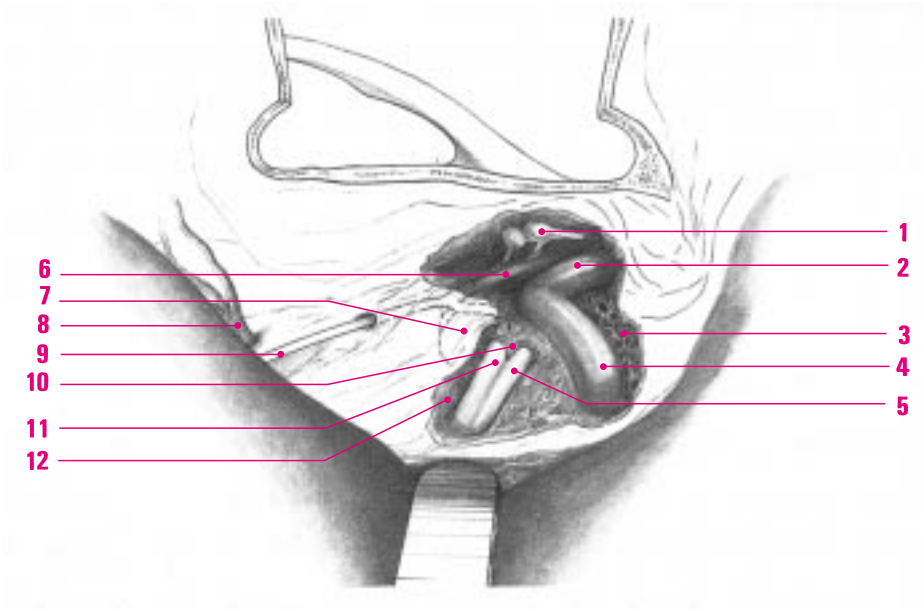

6 *Vía SP derecha. La exposición del CAI finaliza cuando se ha individualizado bien la «Bill's bar» y, de ambos lados, la duramadre que recubre el principio de la 1ª porción del facial y la del NVS. Osículos (1), canal SCE (2), celdas supralaberínticas (3), canal SCS (4), duramadre que recubre el NVS que se dirige hacia la ampolla del CSCS (5), 2ª porción del facial (6), cóclea (7), arteria meníngea media (8), nervio petroso (9), «Bill's bar» (10), duramadre que recubre el principio del canal de Falopio en su 1ª porción (11), pared anterior del CAI (12).*

Abertura del CAI y realización de la neurotomía vestibular *(fig. 7)*

La duramadre se incide sobre la parte posterior del CAI, lejos del nervio facial. Antes de realizar la neurotomía, se debe esperar que cese el derrame del LCR. Se identifican primero los nervios: el facial por delante de la «Bill's bar», y el NVS por detrás. Estos dos nervios se reúnen en el CAI mediante las anastomosis acusticofaciales que hay que seccionar cuidadosamente. La sección nerviosa, para ser eficaz en el tratamiento de los vértigos invalidantes de la enfermedad de Ménière, debe igualmente incluir el nervio vestibular inferior (NVI). Éste se halla por debajo del NVS, en ocasiones adherente al nervio coclear que hay que evitar manipular. Todos los movimientos deben ser precisos y deben hacerse bajo control visual, con el objeto de evitar lesionar la arteria cerebelosa media, o arteria cerebelosa anteroinferior (ACAI), que por regla general hace un bucle entre los nervios, en el CAI. Coagulación bipolar de los tramos nerviosos. No es necesario, ni deseable, hacer una resección nerviosa como se indica en la figura 7, puesto que se corren riesgos inútiles para la vascularización del nervio coclear y del laberinto. Basta con una simple sección completa de los nervios (neurotomía).

■ *Cierre*

Se pega un fragmento de aponeurosis temporal sobre los bordes óseos de la abertura del CAI. Se coloca un fragmento de grasa abdominal aplastada a lo largo de toda la superficie petrosa, rellenando la totalidad de las aberturas óseas. Se fija cuidadosamente la grasa. Este relleno causa una ligera sordera de transmisión que remite rápidamente. Cierre de la abertura de la duramadre temporal de drenaje del LCR, fijación de la duramadre a los bordes de la craneotomía, fijación en dos o tres puntos de la tabla ósea con un hilo no reabsorbible, sutura del músculo temporal con un hilo de reabsorción lento, puntos separados o sutura continua pasado sobre la piel con punto muy ancho, para asegurar la hemostasia de los bordes cutáneos. El cierre se hace sin drenaje. Vendaje oclusivo y capelina ligeramente compresiva. Se retiran los puntos a los 12 días. El paciente puede levantarse al día siguiente de la operación.

VÍA SUPRAPETROSA AMPLIADA

El comienzo de la SPA se desarrolla de la misma manera que la SP hasta la apertura del CAI. No obstante, se expone previamente por completo la punta del peñasco. Para ello, se coagula y se secciona la arteria meníngea media justo por encima del agujero redondo menor (foramen spinosum), lo que permite despegar correctamente la duramadre hasta la entrada del nervio maxilar inferior (nervio mandibular) en el agujero oval (foramen oval). La duramadre se despega por delante sobre la punta del peñasco, por debajo del cavum de Meckel por encima del agujero rasgado anterior (foramen lacerum) por donde pasa la carótida intrapetrosa, y sobre el que discurre el nervio petroso *(fig. 8)*. Se prolonga el despegamiento del borde posterior del peñasco. Se mantiene este despegamiento anterior por una hoja flexible, montada sobre un separador autoestático de Yazargil, mantenido por una barra fijada a la mesa quirúrgica. Esta hoja también asegura la hemostasia presionando sobre los algodones neuroquirúrgicos y el taponamiento colocados en esta región. Al levantar el ganglio de Gasser y estirar el nervio mandibular, la tracción puede, en el caso de estar demasiado forzada, ser responsable de una hipoestesia facial transitoria postoperatoria.

■ *Localización de la cóclea* *(fig. 8)*

Se sitúa en el ángulo formado por el CAI y el nervio petroso. El borde anterointerno de la espira basal de la cóclea siempre está situado 9 mm por debajo de la cabeza del martillo, en el eje trazado de la cabeza de este osículo, pasando por el centro del ganglio geniculado, eje paralelo al CAI. Este punto de referencia se obtiene fácilmente con un instrumento cuyo extremo curvado posee esta longitud. Sobre 25 disecciones del peñasco [1] hallamos varias distancias *(cuadro I)*

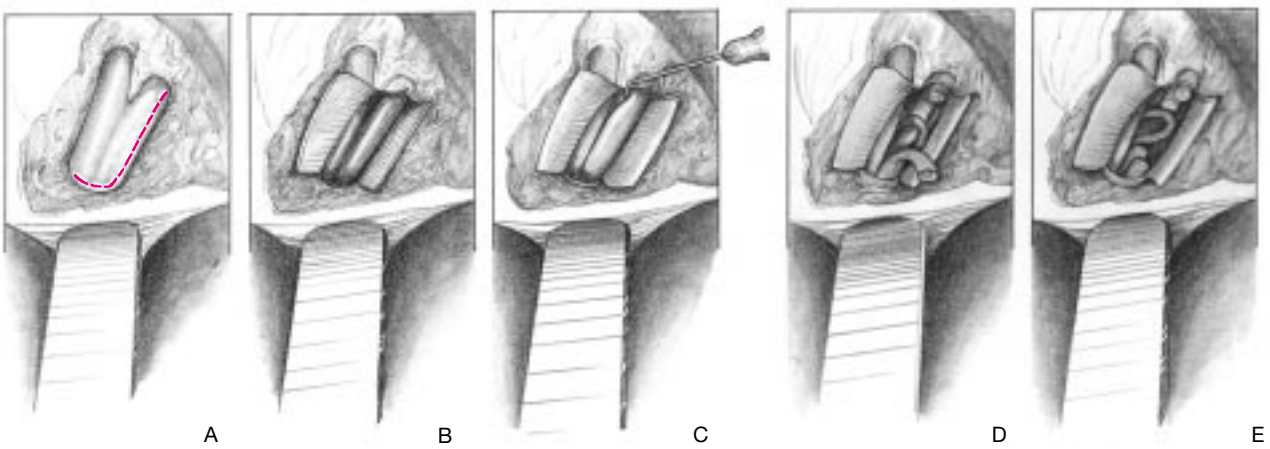

7 *Vía SP derecha. Neurectomía vestibular, incisión de la duramadre en la parte posterior del CAI (A), despegamiento del colgajo de la duramadre hacia delante (B) un gancho fino secciona el NVS en el fondo de su fosita detrás de la «Bill's bar» (C); se hace lo mismo con el NVI; se observa un bucle de la ACAI (O), se puede, pero no es necesario, resecar una parte de los nervios vestibulares (E).*

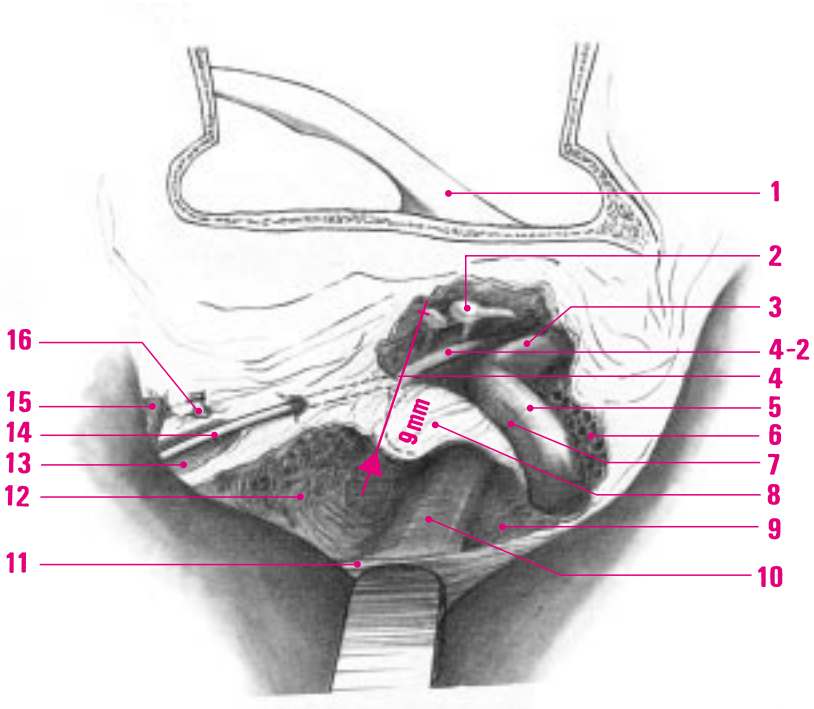

8 *Vía SPA. Fresado superficial dibujando los límites del ensanchamiento de la apertura del CAI. El borde anterointerno del espira basal de la cóclea se encuentra a unos 9 mm de la cabeza del martillo, en el eje martillo - ganglio geniculado. Raíz del cigoma (1), osículos (2), canal SCE (3), ganglio geniculado (4), 2 porción del facial (4 a 2), canal SCS (5), celdas supralaberínticas (6), línea azul del CSCS (7), cóclea (8), zona muda Z (9), techo del CAI (10), borde posterior del peñasco (11), medular de la punta del peñasco (12), foramen lacerum (13), (agujero rasgado anterior), nervio petroso (14), nervio mandibular (15), arteria meníngea media (16).*

Cuadro I. – Situación del borde anterointerno de la espira basal de la cóclea con respecto a la cabeza del martillo, sobre el eje de la cabeza del martillo-ganglio geniculado.

— 3 veces entre 5 y 5,5 mm
— 10 veces entre 6 y 6,6 mm
— 8 veces entre 7 y 7,5 mm
— 3 veces entre 8 y 8,5 mm
— 1 vez a 9 mm

que oscilaban entre 9 mm para el valor máximo y 5 mm para el mínimo.

Si la exéresis tumoral lo exige, se puede fácilmente reducir la masa ósea en la que se encuentra la cóclea, fresando progresiva y regularmente (fresa diamantada) bajo irrigación continua, controlando la aparición de una «línea azul» tal y como se hizo con el CSCS. A este nivel, hay que evitar fresar en la parte superior de la masa ósea que contiene la cóclea, pues ésta puede encontrarse inmediatamente por debajo del hueso, a 2 mm aproximadamente *(cuadro II).*

Abertura del peñasco para acceder al CAI y a la APC

Se traza inicialmente por medio de la fresa diamantada el contorno del fresado a realizar, es decir toda la superficie petrosa situada por delante del CSCS y hacia adentro del

Cuadro II. – Situación en profundidad de la fosita ósea del ganglio geniculado.

— 8 veces entre 2 y 2,5 mm
— 8 veces entre 3 y 3,5 mm
— 9 veces entre 4 y 4,5 mm

nervio petroso, respetando la masa ósea coclear y el fondo del CAI *(fig. 8)*. Por detrás, se fresa directamente a ras del CSCS y más hacia atrás del mismo al llegar bajo el canal, hasta descubrir la duramadre en la zona muda de Zanaret, entre el CAI y el CSCS. Se fresa luego por delante la medular de la punta del peñasco que se hunde muy fácil y rápidamente, rozando por fuera el nervio petroso bajo el cual discurre la carótida intrapetrosa. Totalmente por delante, se expone la duramadre pasando por debajo del cavum de Meckel. Se vuelve progresivamente hacia atrás para alcanzar el fresado posterior, exponiendo progresivamente todo el recubrimiento de la duramadre del CAI, que está muy inclinado hacia delante y hacia dentro, a menudo muy ensanchado por el tumor. En caso de neurinoma auditivo, el facial se halla inmediatamente situado bajo la duramadre. En caso de meningioma, la posición del paquete acusticofacial depende del punto de inserción del tumor; en la mayoría de los casos se halla situado hacia atrás. En caso de meningioma del apex petroso, se encuentra dirigido hacia arriba o hacia abajo, según el tumor se inserte por debajo o por encima del porus. En todos los casos de meningioma, el paquete acusticofacial está bien protegido en una vaina aracnoidea separada, lo que explica la preservación relativamente frecuente de estos dos nervios en este tipo de tumor. Una vez hecha la unión, se debe retirar seguidamente el hueso que permanece en contacto con la duramadre, incluyendo principalmente la cara posterior del peñasco *(fig. 9)*. Por último, se expone el fondo del CAI y la «Bill's bar», teniendo en cuenta que:

— el fresado debe hacerse verticalmente con una extrema delicadeza, pues el facial se superficializa cada vez más en su trayecto, desde el fondo del CAI hacia el ganglio geniculado. Describe un arco de círculo circunscribiendo la cóclea;

— el punto de referencia esencial es la «Bill's bar», que se sitúa exactamente bajo la ampolla del CSCS. Se puede artificialmente crear una en otro lugar, si no se tiene cuidado de fresar hasta el fondo del conducto;

— tras identificar la «Bill's bar», se descubre con precaución la duramadre que oculta por delante el facial y por detrás el NVS;

— el hueso que queda por detrás del CAI debe ser eliminado en su totalidad hasta la duramadre, con el fin de exponer luego el tumor y la APC;

— en caso de meningioma, salvo excepción, es inútil exponer la primera porción del facial, pues como en general el paquete acusticofacial se identifica fácilmente en el CAI, su disección no planteará ningún problema importante en el momento de la exéresis tumoral;

— si el tumor se extiende hasta el clivus o más allá, resulta posible extender la vía de acceso hacia delante, después de haber cortado el nervio mandibular o el nervio maxilar.

■ *Exéresis tumoral*

Se realiza en tres etapas sucesivas.

Incisión de la duramadre

Se realiza después de haber obtenido una hemostasia completa de toda la vía de acceso. Se comienza por excluir el seno petroso superior (SPS). Algunos lo obstruyen rellenándolo con celulosa oxidizada a través de los dos pequeños orificios que se practican sobre su pared con una fina punta coagulante. Nos parece preferible ligarlo después de haber practicado dos incisiones durales. La primera, vertical, se hace desde el CAI hacia el seno. Con el objeto de evitar el nervio facial y la vascularización coclear que se encuentran en la parte anterior del conducto, se intenta empezar esta incisión cerca del reborde posterior del porus. Hay que detenerse justo por debajo del seno petroso. Se realiza entonces la segunda incisión sobre la duramadre temporal, al otro lado del seno y paralelo al mismo. Descubre el lóbulo temporal que se puede luego empujar cuidadosamente con un algodón, exponiendo así la cara superior de la tienda. Con una aguja de 13 mm, se pasa entonces un hilo de seda vascular alrededor del seno petroso cargando un borde de la primera incisión y la tienda del cerebelo. Se aprieta entonces este nudo sobre el seno. Después de haber efectuado la misma maniobra sobre el otro borde, se pasa un segundo hilo y se secciona el seno entre estas dos ligaduras. Se continúa la incisión sobre la tienda del cerebelo en dirección del foramen de Pacchioni. Con frecuencia esta maniobra suele ser hemorrágica y necesita una coagulación cuidadosa de la tienda antes de cada utilización del escoplo. La longitud de esta incisión depende del volumen que tenga el tumor en el ángulo. Si fuera preciso seccionar hasta el borde libre, en su proximidad debe localizarse el IV y disecar este nervio antes de terminar la sección de la tienda; traccionando de las dos ligaduras, se puede entonces abrir la incisión y exponer ampliamente el tumor en el ángulo. En caso de meningioma, se puede seccionar la duramadre alrededor de la inserción tumoral, inicialmente por debajo del seno petroso, y si fuera necesario sobre la tienda, lo que requiere una segunda sección del SPS, más hacia adentro de la primera y generalmente después de simple coagulación. Antes de cada utilización del escoplo, es necesario coagular cuidadosamente la duramadre pues por ella corren los vasos que irrigan el tumor, sobre todo por delante cerca del apex petroso o sobre la tienda. A veces, resulta imprescindible seccionar la duramadre que rodea la entrada del cavum de Meckel, o incluso por debajo del ganglio de Gasser, en cuyo caso hay que localizar bien, antes de cada utilización del escoplo, la raíz del nervio, la vena de Dandy y la arteria cerebelosa superior. Generalmente, al finalizar esta sección, el tumor casi no sangra y está perfectamente expuesto *(figs. 10, 11)*. A partir de este momento, conviene retirar la lámina rígida del separador de Fisch y utilizar una o dos láminas maleables, montadas sobre el separador de Yazargil.

Vaciamiento tumoral

La exéresis de neurinomas auditivos intracanaliculares y de los que rebasan ligeramente el ángulo no plantea grandes problemas. Es esencial localizar bien el facial en zona sana, a nivel de la primera porción. Se despega seguidamente el tumor desde el fondo del CAI, seccionando con la ayuda de un gancho los nervios vestibulares superior e inferior a nivel de su fosita respectiva. A continuación se libera progresivamente el neurinoma de sus adherencias al nervio facial que recorre su cara anterosuperior. El tumor se fragmenta progresivamente con la coagulación bipolar, ayudada por medio de la aspiración. Hay que respetar con el máximo cuidado el nervio coclear y su vascularización. Si la liberación del nervio resulta muy difícil en razón de la adherencia tumoral, es preferible abandonar la idea de conservar la audición y realizar una exéresis completa del tumor quitando el nervio. En cambio, para los neurinomas de estadio II (1 a 1,5 en el ángulo), la posición del nervio facial condiciona la aparición de dificultades quirúrgicas. Cuando el nervio está pegado contra la pared anterior del CAI, la disección tumoral es relativamente fácil. Sin embargo, cuando se halla en el techo del CAI, se interpone continuamente en el campo quirúrgico, aumentando considerablemente el riesgo de su traumatismo por las diferentes maniobras, en particular en el vaciado tumoral con el bisturí de ultrasonidos.

Para los meningiomas, después de haber eliminado la inserción dural que previamente se había seccionado, se comienza con el vaciado del tumor con ayuda del bisturí de ultrasonidos procurando no sobrepasar los límites periféricos del tumor. El vaciado es amplio, de manera que sólo se deje una fina capa periférica que podrá luego ser despegada y resecada. El único verdadero problema durante ese vaciado es el VI

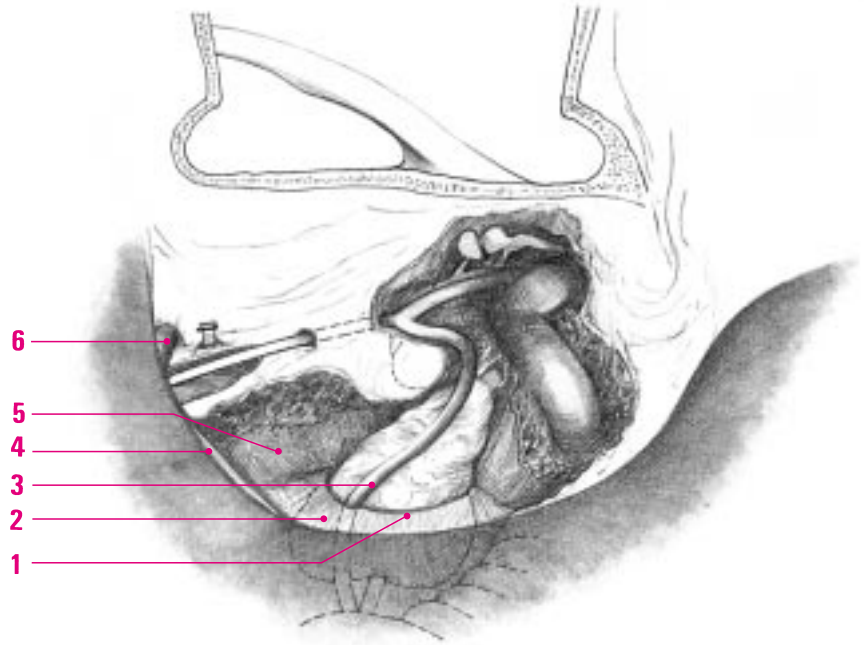

9 *Vía SPA derecha. Exposición de la porción intracanalicular de un neurinoma del acústico de estadio II, una vez terminada la abertura petrosa. Anillo fibro de la duramadre a nivel del porus del CAI (1), duramadre de la cara posterior del peñasco alrededor de la abertura del CAI (2), nervio facial (3), trigémino (4), duramadre (5), nervio mandibular (6).*

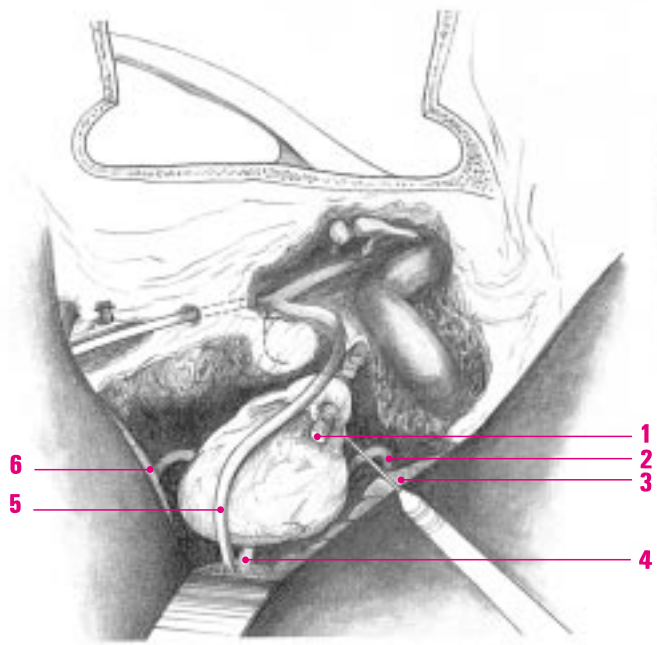

10 *Vía SPA derecha. Exposición de un neurinoma de estadio I, después de la sección separación del SPS y parcialmente de la lámina fibrosa del cerebelo. NVS (1), ACIA (2), cerebelo (3), coclear (4), nervio facial (5), trigémino (6). Obsérvese la localización anterosuperior del nervio facial. En esta indicación siempre debe exponerse la 1ª porción.*

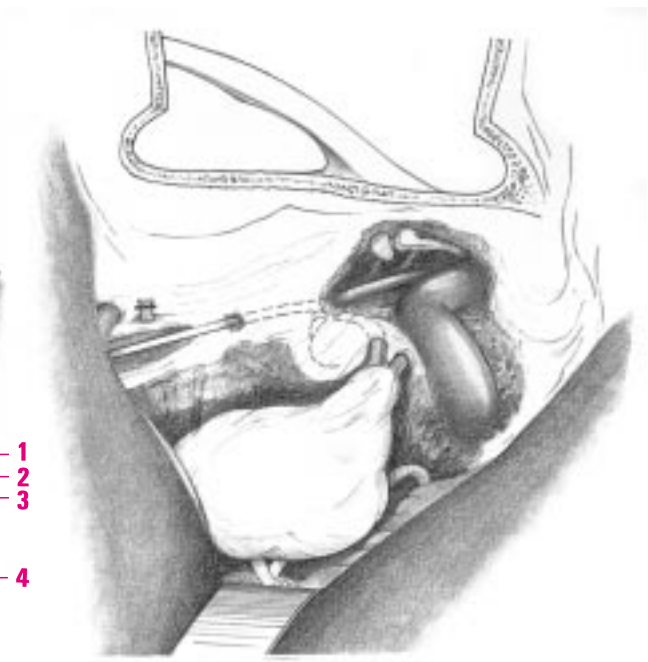

11 *Vía SPA derecha. Exposición de un meningioma petroclival de tamaño moderado. Obsérvese la localización posteroinferior del paquete acusticofacial. En esta indicación, con frecuencia no es necesario exponer la 1ª porción del facial.*

par, que puede hallarse rodeado por el tumor a su paso por el canal de Dorello. En este caso, resulta casi imposible disecarlo correctamente y preservarlo. El despegamiento de la capa periférica restante es bastante fácil, tirando simplemente de ésta, pues existen siempre entre el tumor y el parénquima nervioso una membrana aracnoidea que se separa con precaución de la masa tumoral con un pequeño algodón. Sólo las arterias cerebelosas necesitan a veces una disección más precisa cuando irrigan las ramas tumorales que hay que seccionar, después de coagular, a ras del tumor. Generalmente el paquete acusticofacial, bien protegido en su vaina aracnoidea, se despega sin dificultad. El problema radica en localizarlo, y de ahí el interés de descubrirlo en zona sana, en el CAI. Lo mismo ocurre con los nervios mixtos que muy a

menudo se localizan levantando el polo inferior del tumor, y que se despegan sin problema pues están bien separados por la membrana aracnoidea de la cisterna cerebelomedular. El VI par, igualmente, se despega generalmente sin dificultad y se protege en el ángulo. Su preservación depende esencialmente del estado de su porción extradural. Finalmente se logra, por fragmentaciones sucesivas, resecar la totalidad del tumor. Cuando éste permanece alejado del foramen de Pacchioni y de la porción posterior de la apófisis clinoide, su exéresis es relativamente fácil. Todo se complica, sin embargo, cuando el tumor alcanza la apófisis clinoide posterior, pasa el foramen de Pacchioni y, más aún, cuando se extiende a la fosa temporal. Es necesario, entonces, incidir ampliamente la duramadre temporal a lo largo de todo el seno petroso superior y levantar este lóbulo temporal con el fin de exponer la región, cada uno de los nervios oculomotores, la terminación del tronco basilar con su rama cerebelosa superior y la craneal posterior, así como el pedúnculo cerebral. Se puede luego retirar mejor el tumor sabiendo que esta resección no puede ser satisfactoria cuando el tumor invade el cavum de Meckel, y sobre todo el seno cavernoso.

Cierre

Es idéntico al de la SP simple, pero previamente se cierra la abertura sobre la APC por una capa de grasa, bien fijada a los bordes de la duramadre y óseo.

Vía translaberíntica

La vía translaberíntica posterior (TLP), limitada a la abertura del CAI, está indicada en la neurectomía vestibular en el tratamiento de los vértigos invalidantes, con cofosis, de la enfermedad de Ménière. La vía translaberíntica ampliada (TLA) está indicada en la exéresis de tumores del CAI y/o de la APC, especialmente para los más voluminosos, en particular los neurinomas del acústico y los meningiomas centrados sobre el CAI.

VÍA TRANSLABERÍNTICA AMPLIADA

■ *Posición quirúrgica*

Se coloca al paciente en decúbito dorsal, la cabeza girada hacia el lado sano, como se hace para una cirugía auricular banal. Los campos quirúrgicos se fijan al límite del rasurado (4 dedos por encima y por detrás del pabellón auricular), adhiriéndolos a la piel con puntos *(fig. 12)*. El campo quirúrgico inferior se coloca a nivel del hueso hioides, de manera que se pueda realizar una eventual anastomosis hipoglosofacial.

■ *Incisión cutánea (figs. 12, 13)*

Se efectúa 2 a 3 dedos por encima y por detrás del pabellón auricular. Se secciona piel y músculos hasta alcanzar el hueso. Se despega luego todo el colgajo hasta el reborde posterior del CAE. Este colgajo auricular es a continuación rebatido hacia delante, recubierto por una compresa húmeda, y suturado a los campos quirúrgicos. Se evita así la utilización de un separador externo, por lo general molesto.

■ *Tiempo óseo extralaberíntico*

Con una fresa cortante muy grande se expone ampliamente la duramadre temporal y retrosinusal. Preservación de 2 a 3 cm^3 de polvo de hueso en un vidrio de reloj. Vaciamiento de la mastoides. Se realiza bajo visión microscópica (focal 250) para esqueletizar la 2ª y 3ª porción del facial y practicar una timpanotomía posterior limitada. Ello permite desarticular con precisión el yunque del estribo y retirar después el yunque sin movilizar la platina del estribo. Se evitan así las fugas de LCR postoperatorias que pueden producirse por la ventana oval. Se esqueletiza luego el seno lateral (SL) desde lo alto hasta su codo inferior. Dos láminas maleables, montadas sobre un separador autoestático de Yazargil, separan hacia arriba la duramadre temporal, previamente despegada de la cara superior del peñasco, y por debajo el codo del SL *(fig. 14)*.

■ *Tiempo óseo laberíntico*

Abertura de los conductos semicirculares y de la cavidad vestibular. Siempre hay que comenzar abriendo por detrás de las ampollas de los conductos semicirculares S y E, progresando hacia atrás. Terminar a este nivel, yendo de atrás hacia delante, tiene el riesgo de un deslizamiento de la fresa sobre la 2ª porción del facial, muy vulnerable. Se deja una envoltura ósea protectora en contacto con la duramadre. Se termina esqueletizando la parte posterior e inferior de la 2ª y la 3ª porción del facial, de forma que se vea bien la cavidad

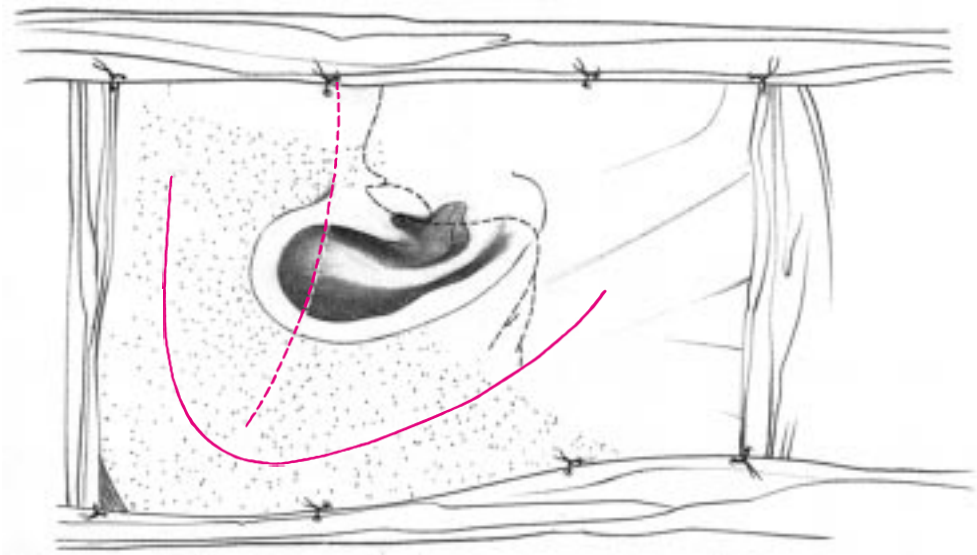

12 *Vía TLA derecha. Incisión. El campo inferior se coloca más abajo sobre el cuello, con el fin de permitir una eventual anastomosis hipoglosofacial.*

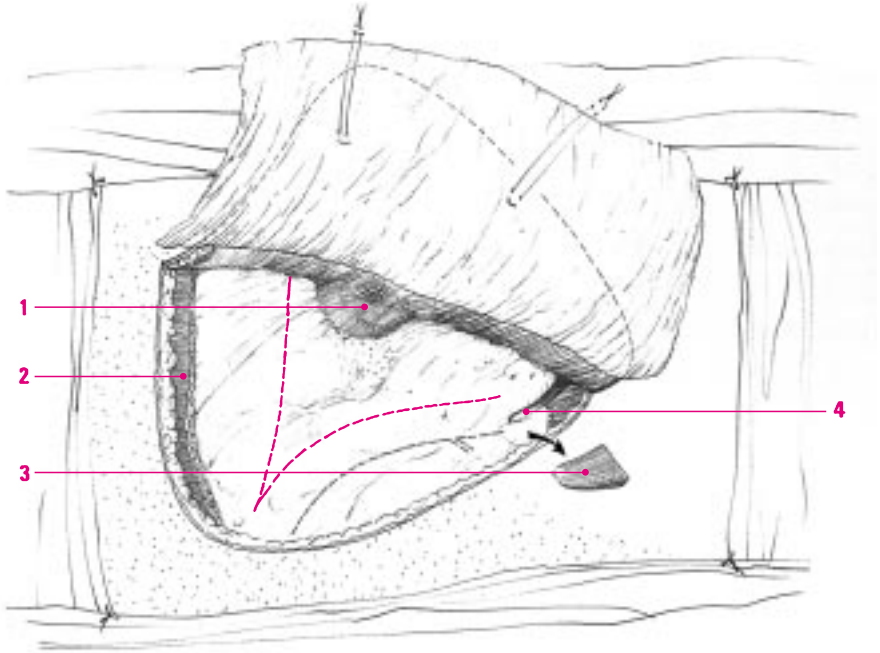

13 *Vía TLA derecha. Exposición del campo quirúrgico. CAE cartilaginoso (1), músculo temporal (2), fragmento de músculo esternocleidomastoideo que servirá para llenar la cavidad timpánica al término del acceso (3), ranura de inserción del digástrico (4). El colgajo auricular, protegido por una compresa húmeda, se fija a los campos operatorios con dos puntos.*

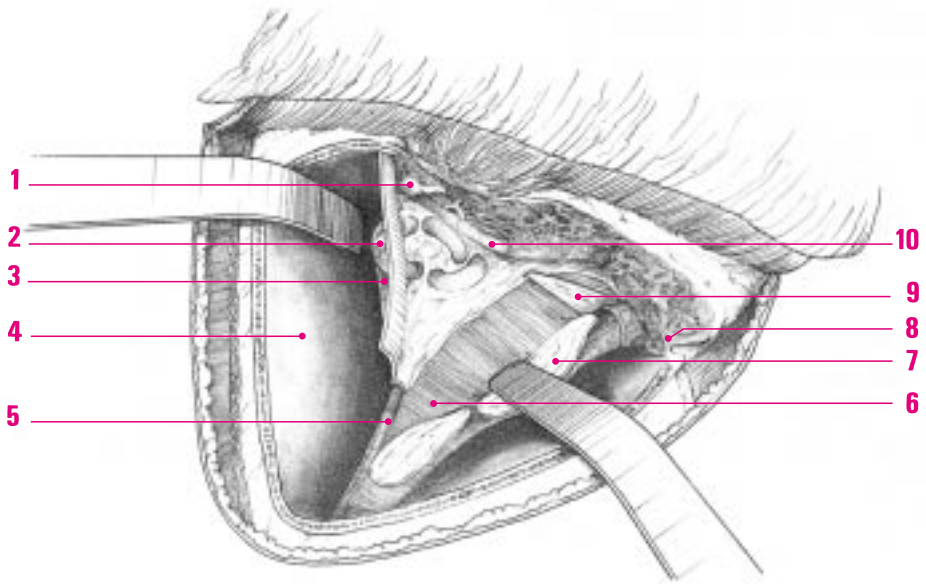

14 *Vía TLA derecha. Final del tiempo óseo extralaberíntico. Exposición del núcleo laberíntico por separación de la duramadre temporal y desaparición del SL. Cabeza del martillo (1), eminencia arcuata (2), cara superior del peñasco (3), duramadre temporal (4), SPS (5), duramadre presinusal (6), SL apartado (7), ranura del digástrico (8), saco endolinfático (9), acueducto de Falopio (10). La timpanotomía posterior ha sido realizada y el yunque retirado.*

vestibular. En el fondo de la misma, se divisan las fositas semiovoide y hemisférica (o sacular) separadas por la cresta vestibular que es la correspondencia externa de la cresta falciforme *(figs. 15, 16).* El fresado cuidadoso de estas fositas permite que se localice bien el fondo del CAI, particularmente el lugar del NVS (bajo la fosita semiovoide), no siempre visible debido a su invasión tumoral frecuente en el neurinoma del acústico.

■ *Tiempo óseo pericanalicular* (*fig. 17*)

En primer lugar liberación por medio de la fresa diamantada de la duramadre entre el golfo de la yugular (GY) y la cara inferior del CAI. Nos detenemos por delante, tan pronto como esté abierto el acueducto del caracol. La dislaceración de la aracnoides de este acueducto permite, con frecuencia, que se escape el LCR y, a veces, ver el IX par. Se liberará luego la duramadre entre la parte superior del CAI y el SPS. Es un momento muy delicado pues el facial intracanalicular puede hallarse pegado a la duramadre. Se finaliza retirando la envoltura ósea protectora que se ha dejado hasta entonces sobre la cara posterior del CAI *(fig. 18).*

■ *Localización del nervio facial en el CAI*

La figura 19 muestra la situación normal de los nervios en el CAI, así como la de la primera porción del facial. Se abre verticalmente la duramadre en la cara posterior del CAI, sin alcanzar el anillo del porus fibroso, y se reclinan cada una de las hojas de la duramadre. Cuando el tumor deja libre el fondo del CAI, lo que es poco frecuente, no existe problema de identificación de los nervios. Si el tumor rellena el fondo del CAI, se fresa cuidadosamente la cima del

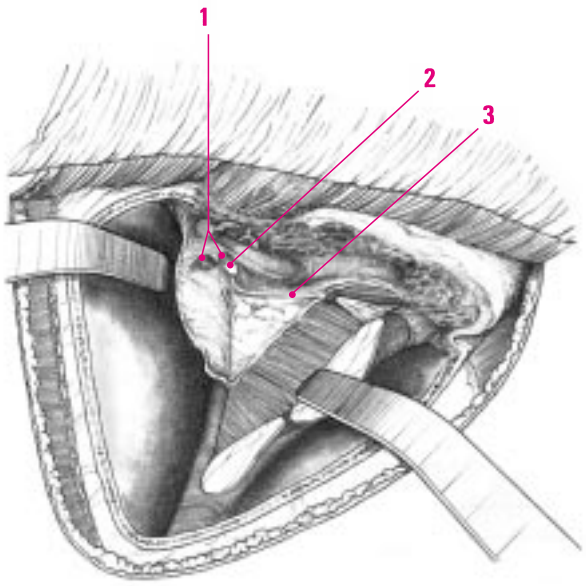

15 *Vía TLA derecha. Final del tiempo óseo laberíntico. Abertura de la cavidad vestibular. Bordes restantes de las ampollas de los conductos SCS y SCE (1), fosita semiovoidea (2) y canal endolinfático (3).*

surco donde se encuentra normalmente el NVS, ascendiendo hacia la 2ª porción del facial, para encontrarse por encima de la fosita del NVS. Se puede entonces palpar, con un instrumento romo, la «Bill's bar» por delante de la cual penetra el facial en el acueducto de Falopio. Basta entonces con despegar el NVS, o lo que queda de él, de su fosita para ver aparecer el facial. En algunos casos, el tumor que invade el principio del acueducto de Falopio impide ver el facial. No se debe insistir y hay que fresar entonces la primera porción del acueducto de Falopio para descubrir el facial en zona sana *(fig. 19C).*

■ *Exclusión de la caja timpánica*

Está facilitada por el comienzo de la timpanotomía posterior. Con la ayuda de un elevador de Rosen, se rellena cuidadosamente la trompa de Eustaquio y la caja timpánica con pequeños fragmentos de músculo. Se añade cola biológica a los fragmentos musculares cerca de la ventana oval y alrededor de la cabeza del martillo. Si el estribo ha sido movilizado o si el seno timpánico, a veces muy profundo, ha sido abierto, se coloca un fragmento de músculo aplastado en la cara laberíntica de la ventana oval y/o del seno timpánico. Se rellena la abertura ósea de la timpanotomía posterior, así como todas las células abiertas por encima y por debajo del CAI (cerca del GY) con una mezcla de polvo de hueso y de cola biológica.

■ *Exéresis tumoral*

Abertura de la duramadre *(fig. 20)*

Se traza un colgajo de la duramadre con charnela posterior sobre el SL. Primero, levantando la duramadre con un gancho fino a lo largo del SPS y teniendo cuidado con la vena de Dandy. Posteriormente, se practica una incisión paralela a la porción horizontal del seno sigmoide y al GY, deteniéndose como anteriormente cerca del porus fibroso. Cuando el tumor no es voluminoso, se divisa la cisterna cerebelomedular cuya pared hace hernia a través de la incisión. Su abertura evacúa un raudal de LCR, lo que relaja la fosa posterior (FP). Se unen luego las dos incisiones seccionando la duramadre alrededor de todo el borde externo del poro, 1 o 2 mm hacia afuera del mismo. Este diafragma fibroso, que se conserva, mantiene el neurinoma fijado al peñasco y evita las tracciones intempestivas sobre el facial durante las maniobras de reducción de la masa tumoral en la APC. Durante esta abertura, hay que tener mucho cuidado con respetar la membrana aracnoidea que recubre el tumor, con el objeto de no perder un plano esencial de disección del tumor. Hay que sospechar también la posible presencia del facial en contacto con la duramadre, en los casos donde el nervio ha sido empujado hacia detrás y hacia afuera por el tumor, lo que es muy raro en los neurinomas pero frecuente en caso de meningioma insertado hacia adentro del porus.

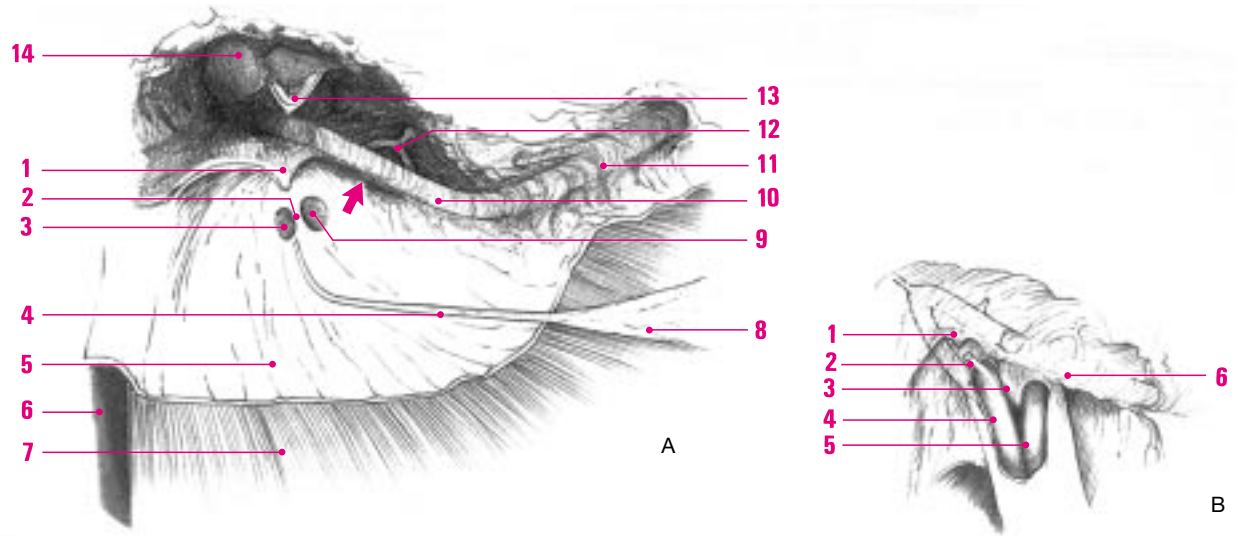

16 *Vía TLA derecha. Exposición del fondo del CAI.*
A. Cresta que separa los bordes restantes de las ampollas de los conductos SCS y SCE (1), cresta vestibular correspondiente en profundidad a la cresta falciforme (2), fosita semiovoidea correspondiente al NVS (3), canal endolinfático (4), envoltura ósea protectora (5), SPS (6), duramadre (7), saco endolinfático (8), fosita hemisférica o sacular correspondiente al NVI (9), la flecha indica el lugar de la ventana oval por debajo del facial timpánico (10), 3ª porción del acueducto de Falopio (11), estribo (12), pico de cuchara (13), cabeza del martillo (14).
B. Abertura del fondo del CAI y localización de las fosas de los nervios vestibulares. Cresta triangular que separa los bordes restantes de las ampollas de los conductos SCS y SCE(1), nervio ampular superior (2), cresta falciforme (3), NVS (4), NVI (5), porción timpánica del acueducto de Falopio (6).

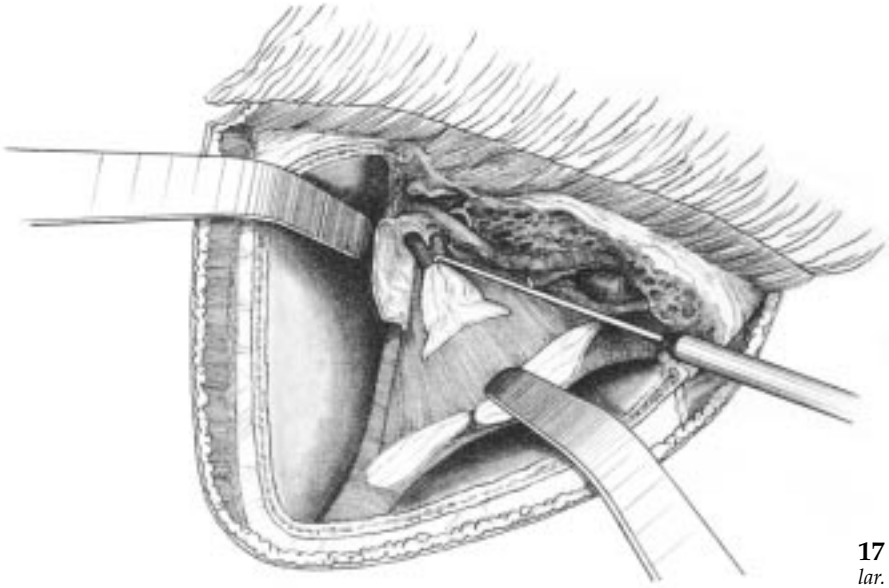

17 *Vía TLA derecha. Final del tiempo pericanalicular. Se reseca con un microgancho la envoltura ósea protectora sobre la pared posterior del CAI.*

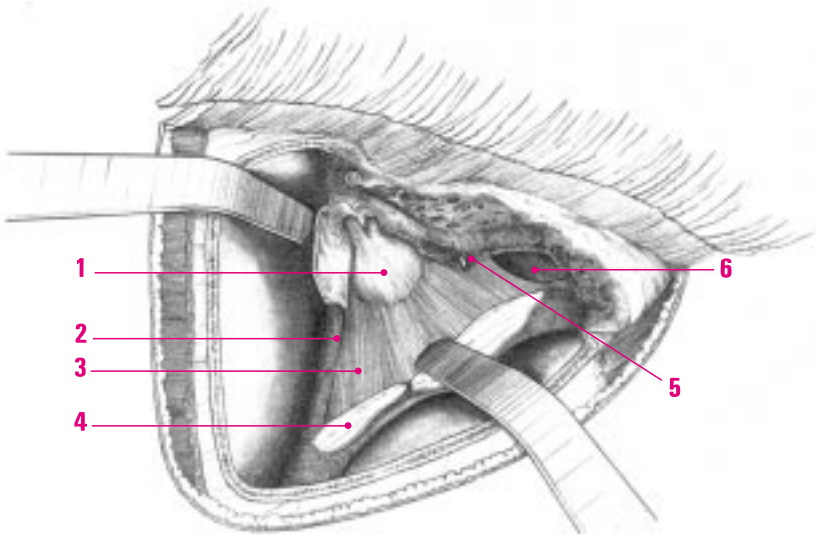

18 *Vía TLA derecha. Final de la vía de acceso. Duramadre del CAI levantada por el tumor (1), SPS (2), duramadre de la pared posterior del peñasco (3), SL (4), acueducto del caracol (5), GY (6).*

Exposición del polo externo del tumor

Se retira la hoja del separador autoestático que reclinaba el SL. Se curva y se aplica sobre el colgajo de la duramadre de forma que éste se doble hacia el interior de la FP. Con su ayuda, se desplaza un poco hacia afuera y por detrás el hemisferio cerebeloso, lo que expone perfectamente el polo externo del tumor. Se individualiza la vaina aracnoidea que rodea la masa tumoral del neurinoma y que la separa de los otros elementos de la APC. Esta vaina presenta fuertes adherencias a nivel del porus. Con un gancho de 90° (gancho de estapedectomía), se diseca cuidadosamente esta brida, y por tracciones suaves se agranda como se haría con la cinta de una bolsa. Se expone así la masa tumoral que no posee ninguna cápsula propia. Esta maniobra debe efectuarse de un borde al otro del porus. Es un tiempo importante que exponе bien el saco aracnoideo en el cual va a efectuarse el vaciado y la fragmentación progresiva del tumor. Si se logra permanecer en el interior de esta envoltura, se va a tener la seguridad de no lesionar ninguna de las formaciones anatómicas de la APC. Se podrán así coagular todas las pequeñas ramas arteriales que se encuentran en el interior de este saco y que irrigan el tumor. Se deberá, al contrario, preservar cuidadosamente todas aquellas que se encuentran en el exterior pues van destinadas al tronco cerebral.

Vaciamiento tumoral

Se hace con bisturí ultrasónico, controlando la monitorización peroperatoria del nervio facial. Se vacía el centro del tumor y la mitad posteroexterna.

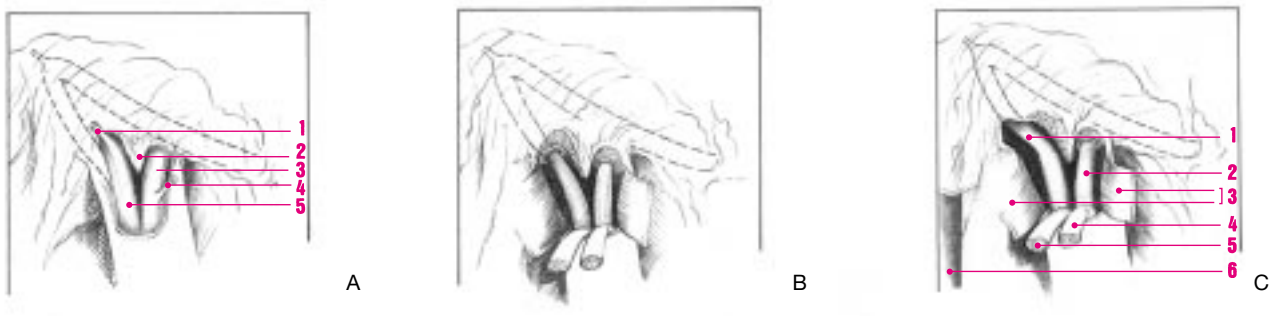

19 *Vía TLA derecha. Exposición de los nervios del CAI.*
A. Nervio ampular superior (1), cresta falciforme (2), NVI (3), nervio ampular posterior o singular (4), NVS (5).
B. Por delante de la fosita del NVS existe una cresta ósea («Bill's bar») por delante de la cual el facial, adelgazado, penetra en la 1ª porción del acueducto de Falopio.
C. Descubrimiento de la 1ª porción del facial (1), nervio coclear (2), colgajo de duramadre (3), NVI (4), NVS (5), SPS (6).

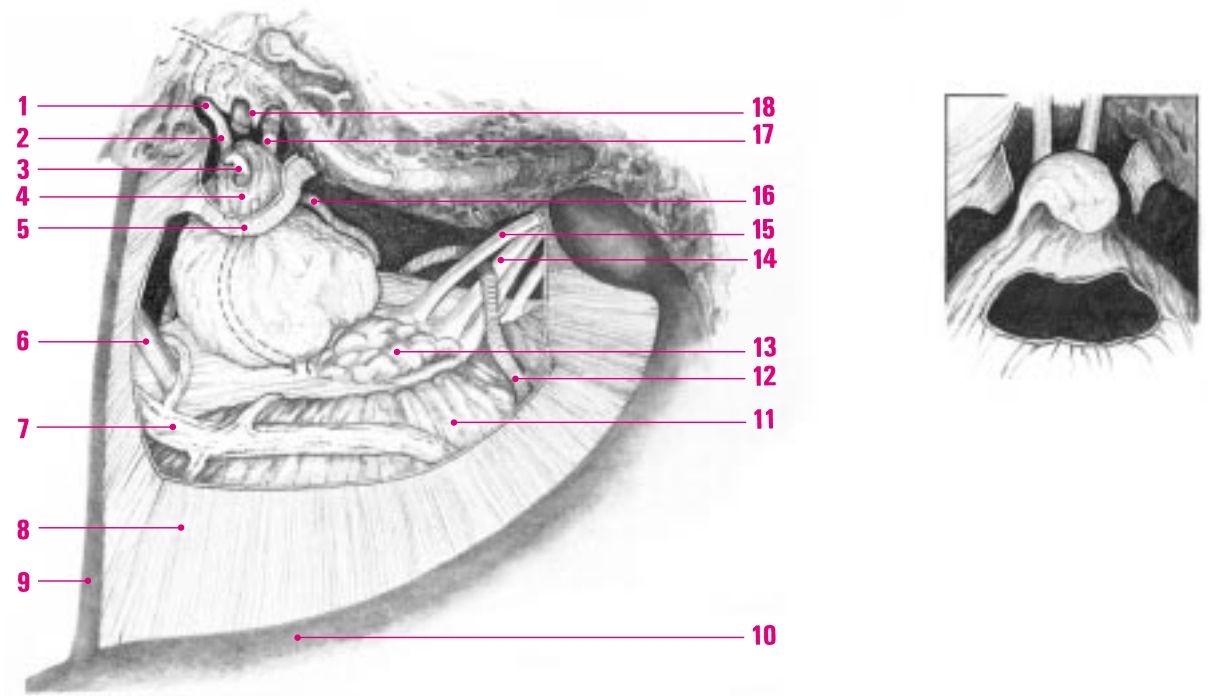

20 *Vía TLA derecha. Exposición del contenido del CAI y de la APC en el caso de un neurinoma del acústico de estadio I. El colgajo de duramadre con charnela posterior se pega en la cavidad quirúrgica, contra el cerebelo que lo protege de la hoja flexible del separador de Yazargil. Se ha resecado aquí para mostrar el contenido de la APC 1ª porción del facial (1), nervio facial al fondo del CAI (2), extremo del NVS desenganchado de su fosita (3), porción intracanalicular del neurinoma (4), anillo fibroso de la duramadre conservado a nivel del porus del CAI (5), trigémino (6), vena petrosa de Dandy (7), duramadre (8), SPS (9), SL (10), cerebelo (11), PICA (12), plexo coroides (13), filamentos del X par (14), glosofaríngeo (15), ACAI (16), coclear (17), cresta falciforme (18).*
Detalle: después del vaciado de la porción extracanalicular del tumor y sección del anillo fibroso del porus, disección de la prolongación intracanalicular que se lleva hacia atrás.

Disección periférica del tumor

Se realiza bajo irrigación continua, con una cánula fenestrada de Brackmann. Se despega progresivamente la membrana aracnoidea, procediendo con respecto a las ramas vasculares de la manera que se ha indicado más arriba. Se disecan y se apartan todos los vasos al exterior de esta hoja. Se reseca inicialmente el polo externo del tumor hasta descubrir el plexo coroides del que se conocen las relaciones de contigüidad con el paquete acusticofacial. Se continúa entonces resecando de la misma manera los polos superior e inferior del tumor. Los fragmentos de la cápsula, bien despejados, pueden ser reducidos con bisturí de ultrasonidos o con tijeras.

Disección del nervio facial (figura 20, detalle)

Nos ocupamos entonces de la prolongación tumoral intracanalicular. Se secciona longitudinalmente la duramadre del CAI y el anillo fibroso del porus. En el CAI, se despega generalmente sin problema el nervio facial y el nervio coclear del tumor. A nivel del porus, se seccionan de ambos lados de los nervios las fuertes adherencias que forma el neurinoma con los bordes de las meninges. Se continúa luego el despegamiento del nervio facial del polo interno del tumor. En los tumores grandes, una vez que se ha localizado el facial, es necesario reducir el polo interno con el bisturí de ultrasonidos. A continuación, la cápsula restante se despega del ner-

vio facial y cuando sólo está sujeta por el nervio vestibular, se secciona éste a ras del TC.

Verificación de la cavidad quirúrgica

Se limpia cuidadosamente varias veces con suero buscando el más mínimo sangrado. Se cerrará únicamente cuando la hemostasia sea absoluta.

Cierre

La vía de acceso se rellena por 3 o 4 fragmentos de grasa abdominal. Cierre en dos planos del colgajo auricular, sin drenaje. Vendaje oclusivo y capelina ligeramente compresiva.

Casos particulares

Meningiomas

La TLA sólo está indicada en el caso de meningiomas que, localizados cerca del poro del CAI, se presentan como un neurinoma del acústico (con o sin prolongación intracanalicular). Es posible que el nervio facial esté pegado a la cara posterior del tumor, en contacto con la duramadre. Hay que tenerlo en cuenta en el momento de la abertura de la misma. Los meningiomas que poseen una inserción más anterior, hacia adentro del CAI, sobre la punta del peñasco o el clivus, deben ser operados por vía SPA o transcoclear. Los que tienen una inserción posterior, a nivel del SL, deben ser operados por vía retrolaberíntica y no suboccipital, sobre todo si éstas afectan al seno sigmoideo.

Asociación de una vía retrosigmoidea

La asociación de una vía RS a una vía TLA es necesaria en dos circunstancias: cuando la inserción de un meningioma afecta al agujero rasgado posterior (foramen yugular TDP) y cuando algunos neurinomas voluminosos son localizados en la parte lateral de la FP. Al acabar la operación, la duramadre se cierra por sutura continua.

Prolapsos venosos

El SL puede describir su codo hacia delante, cerca de o en contacto mismo con el conducto auditivo externo. Una vez que se ha expuesto la duramadre temporal y retrosinusal, se despega la duramadre temporal que a continuación se mantiene por una lámina del separador autoestático, liberando el SL desde su parte más alta e inclinándolo hacia atrás. La operación se continúa entonces normalmente.

El GY puede hallarse prolapsado. Habitualmente está alejado de la cara inferior del CAI (entre 1 y 14 mm), lo que permite alcanzar el acueducto del caracol por delante y exponer correctamente el conjunto del TDP en el momento de la exéresis tumoral *(fig. 21)*. Puede alcanzar el suelo del CAI. Su simple desplazamiento, por medio de una fina película ósea dejada sobre él, basta para liberar el acceso hacia el acueducto del caracol. En el 10 % de los casos aproximadamente, este prolapso es máximo y el GY sube más o menos alto por detrás del CAI. Se coloca en contacto con la 2ª y la 3ª porción del facial *(fig. 22)*. Si no se tiene cuidado, su abertura intempestiva complicará considerablemente la continuación de la operación. Esta situación del GY es perfectamente visible en una tomografía o un escáner en corte sagital. En los casos más pronunciados, se puede ver el corte del GY por detrás del CAI en un escáner en corte horizontal. En este caso, el tiempo pericanalicular comienza por el desprendimiento de la duramadre en la cara superior del CAI para proporcionarse espacio. A continuación, se libera el GY por su cara superior (cima), posterior (por debajo del facial) e inferior (es decir interna, en posición anatómica, después del despegamiento de la duramadre a este nivel, y sección del acueducto del vestíbulo), dejando una película ósea muy fina en contacto. Se preparan luego varios fragmentos de celulosa oxidizada de 1 a 2 cm², y una fina placa ósea (hueso temporal afinado, que se ha guardado), del tamaño del GY, que se coloca en la cavidad quirúrgica donde se pueda ver con el microscopio. A continuación, se realiza cuidadosamente un despegamiento subperióstico del GY con una fina espátula roma, y se la desplaza hacia delante y afuera hacia la caja, por debajo del facial. El desplazamiento se sostiene durante algunos segundos mediante 2 o 3 fragmentos de celulosa oxidizada empapados de cola biológica y un microalgodón. Luego se retira el algodón y se coloca la placa ósea (ligeramente más grande que el orificio óseo), que es bloqueada. Si durante el desplazamiento del GY, aparece una microfisura hay que dejar sangrar, aspirar con la cánula de Brackmann, aplicar 1 o 2 fragmentos de celulosa oxidizada empapados de cola, y un algodón. Una vez hecha la hemostasia, se continúa como anteriormente. Es suficiente el desplazamiento anterior hacia la

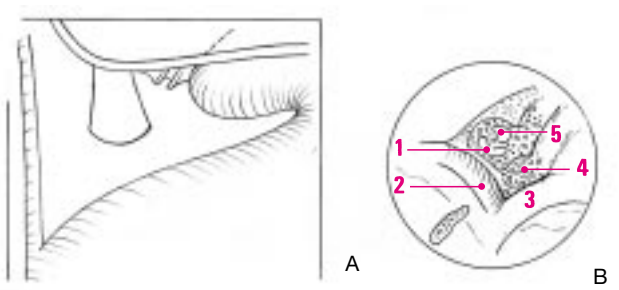

21 *Vía TLA derecha, situación indicada del GY.*
A. Posición quirúrgica.
B. Tomografía o escáner con ventana ósea en corte sagital: cóclea (1), carótida intrapetrosa (2), GY (3), grupo de celdas entre el GY y el CAI (4), CAI (5).

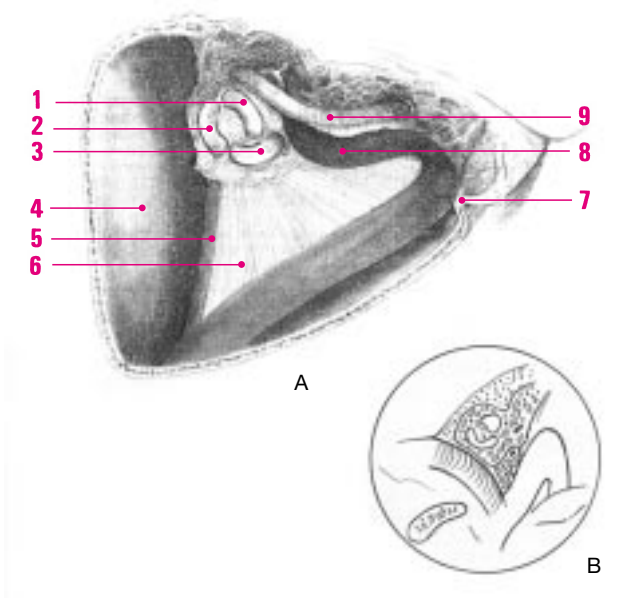

22 *Vía ILA. Prolapso mayor del GY.*
A. Presentación quirúrgica: CSCS (1), CSCS (2), CSCP (3), duramadre temporal (4), SPS (5), duramadre de la cara posterior del peñasco (6), ranura del digástrico (7), GY (8), nervio facial (9).
B. Presentación radiológica en corte sagital.

caja pues evita los desgarros que se producen generalmente cuando se quiere empujar el GY hacia el TDP. Se puede entonces recomenzar normalmente el fresado por debajo del CAI y acceder al acueducto del caracol.

VÍA TRANSLABERÍNTICA POSTERIOR

La operación es idéntica a la TLA hasta el tiempo óseo laberíntico. El fresado se limita luego a la apertura de la pared posterior del CAI. Una vez abierta la duramadre, se ven perfectamente los nervios vestibulares *(fig. 19)*. Se localiza la «Bill's bar» como en la TLA y después del despegamiento del NVS de su fosita, aparece el facial *(fig. 19 B)*. Se hace lo mismo con el NVI *(fig. 19 C)*. Resulta muy fácil separar por TLP el facial del NVS seccionando las anastomosis acusticofaciales y resecar los dos nervios vestibulares. Se cierra el CAI pegando un fragmento de grasa sobre los bordes óseos de la apertura del CAI. El resto del cierre se hace como se hizo con la TLA.

VARIANTE: LA VÍA TRANSÓTICA DE FISCH [2]

Se trata de la vía transcoclear descrita por Housse y Hitselberger [3]. La única diferencia es la ausencia de desplazamiento del facial que se deja en su sitio respetando la cortical del acueducto de Falopio. No ofrece, a nuestro juicio, ninguna ventaja en la cirugía de tumores de la APC.

Vía retrosigmoidea

Es la vía suboccipital clásica de los neurocirujanos. Adaptada a la microcirugía, y por lo tanto más limitada, ha recibido una nueva denominación para realzar sus diferencias.

Está indicada en la neurotomía vestibular y la exéresis de los meningiomas localizados cerca del seno sigmoide. Está también indicada en los neurinomas del acústico de estadio II, con audición utilizable, que no alcanzan el fondo del CAI.

POSICIÓN QUIRÚRGICA

Decúbito dorsal, con la cabeza en rotación forzada hacia el lado sano, y en ligera flexión anterior. En ocasiones se requiere el decúbito lateral en las personas con cuello corto. Los campos son colocados en los límites del rasurado (3 traveses de dedo supra- y retroauricular).

INCISIÓN CUTÁNEA *(fig. 23)*

Arciforme de concavidad superior, 8 a 10 cm. Detrás de la mastoides. Raspado de los músculos y colocación de un separador autoestático.

TREPANACIÓN ÓSEA

Hoja de 3 cm, tallada con la fresa, a caballo sobre la línea curva occipital inferior, tangencialmente al borde posterior del seno sigmoideo (SS).

INCISIÓN DE LA DURAMADRE *(fig. 24)*

Colgajo con charnela superior hacia el SS. Se suspende por un hilo de tracción.

EXPOSICIÓN DEL PORUS Y DE LA APC

Para acceder a la APC, es necesario descender el cerebelo. Se desliza un algodón neuroquirúrgico o un fragmento de duramadre liofilizado entre el SS y el cerebelo, que se hace progresar a lo largo de la cara endocraneal del peñasco, con

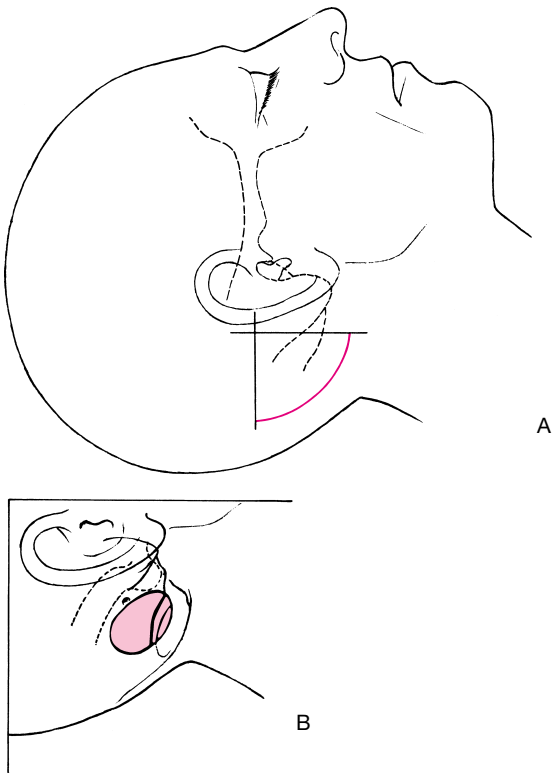

23 *Vía RS derecha.*
A. Incisión.
B. Ventana ósea.

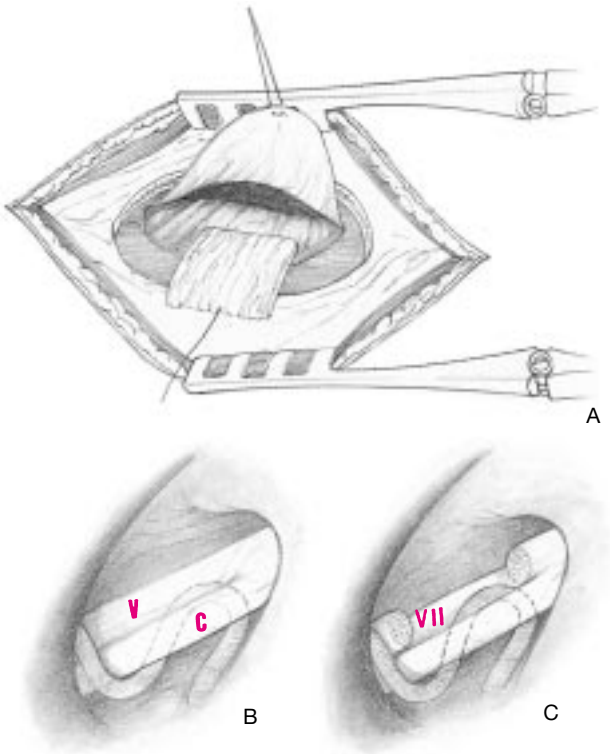

24 *Vía RS derecha.*
A. Abertura de la duramadre.
B. Exposición del pedículo acusticofacial: un surco marca la separación del nervio vestibular (V) del nervio coclear (C), bucle de ACAI entre los nervios.
C. Después de la sección del nervio vestibular, se ve el nervio facial por delante (VII).

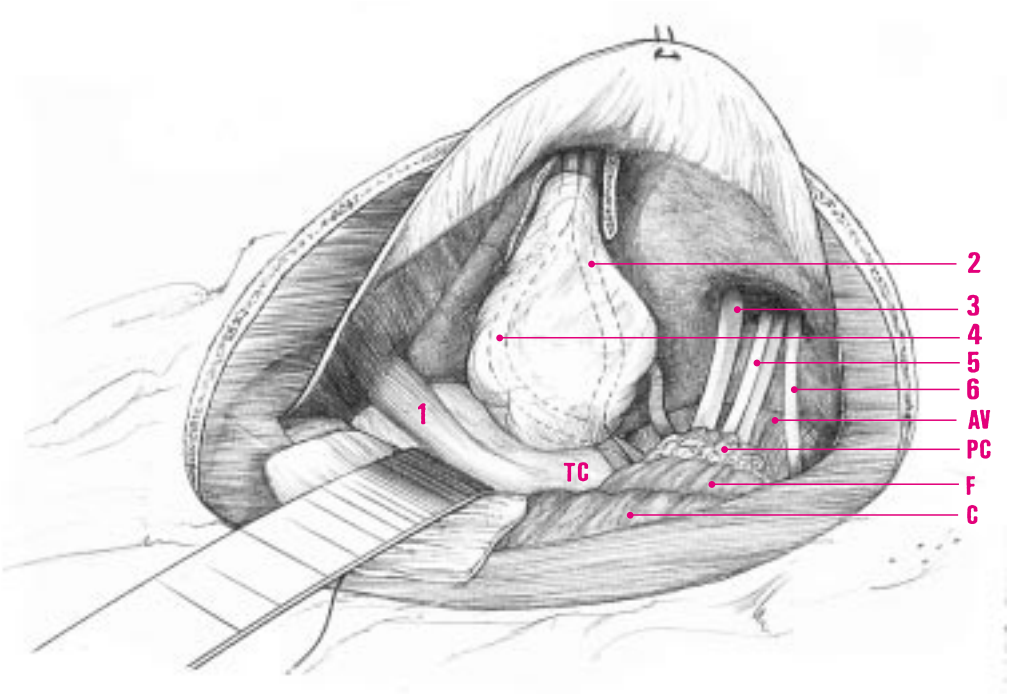

25 *Vía RS derecha. Exposición de un neurinoma del acústico en estadio II, que no alcanza el fondo del CAI, después de la abertura de la pared posterior del conducto auditivo interno. Trigémino (1), coclear (2), glosofaríngeo (3), facial (4), neumogástrico (5), espinal (6), tronco cerebral (TC), cerebelo (C), floculus (F), plexo coroides (PC), arteria vertebral (AV).*

un periostótomo romo, hasta alcanzar la aracnoides de la cisterna pontocerebelosa. Con un microgancho, se dislacera cuidadosamente la aracnoides, lo que permite evacuar el LCR, y descender el cerebelo. En ocasiones, puede ser necesaria una ligera separación del cerebelo. Se exponen así todos los elementos nerviosos y vasculares de la APC. La coagulación de la vena de Dandy no presenta consecuencias, pero es mejor evitarla si es posible. Sin embargo, su hemostasia, si se desgarra, es siempre difícil. Por lo tanto, hay que disecarla con delicadeza. La ACAI dibuja un bucle que pasa en principio por el medio del pedículo acusticofacial, cerca del porus del CAI o incluso en contacto con él o en el interior del CAI. Ninguna de sus ramas debe ser considerada como secundaria, no importa cual de ellas puede asegurar por sí sola la vascularización de una zona de TC.

CIERRE

Verificación cuidadosa de la hemostasia bajo irrigación. Si se ha abierto el CAI, se colocan sobre toda la zona fresada fragmentos de grasa aplastada. Cierre de la duramadre por sutura continua con hilo de seda completada con un injerto adiposo. En la medida de lo posible, es mejor reposicionar la ventana ósea. Cierre en dos planos, sin drenaje. Vendaje compresivo.

VARIANTES

Sterkers [6] y Silverstein [5] asocian siempre una vía retro-laberíntica. Para Sterkers, esta forma de proceder ofrece varias ventajas en la cirugía del neurinoma del acústico: mejor disminución del volumen del cerebelo, acceso más fácil en caso de hematoma de la FP, transformándose rápidamente en translaberíntica, transformación más simple de la RS en TLA, si la exéresis del neurinoma resulta difícil, en particular en el fondo del CAI. Silverstein realiza este doble acceso en la neurotomía vestibular, para seccionar los nervios en el CAI después de la abertura de éste, cuando no encuentra la división entre el coclear y el vestibular en la APC (en el 25 % de los casos, según el autor).

NEUROTOMÍA VESTIBULAR *(fig. 24)*

Existe habitualmente un surco que recorre la parte posterior del pedículo auditivo, más marcado cerca del porus del CAI. Una espátula roma deslizada en el surco permite separar el nervio vestibular hacia arriba, del coclear hacia abajo y descubrir por delante el facial. Basta la simple sección del nervio vestibular; los dos extremos nerviosos seccionados se retraerán.

EXÉRESIS DE NEURINOMAS DEL ACÚSTICO

Esta vía de acceso debería estar reservada para los tumores de pequeño tamaño, que desbordan en la APC (estadio II), dejando libre la mitad externa del CAI. Expuesto el tumor, se localizan los diferentes elementos de la APC: el nervio facial a nivel del TC, situado por encima del glosofaríngeo y justo hacia adentro del plexo coroides, en el polo interno del tumor, la ACAI en el polo inferior, la vena de Dandy en el polo superior. Se coloca un algodón entre el tumor y los elementos que van a protegerse. El facial continúa normalmente su trayecto en la cara anterior del tumor. La operación comienza por la reducción del neurinoma. El bisturí ultrasónico está contraindicado por algunos cuando la audición es aún funcional. Reducido el tumor, se visualizan con más precisión los diferentes elementos del paquete acusticofacial. Se abre luego la pared posterior del CAI por medio de la fresa diamantada, después de haber disecado un colgajo de duramadre de charnela externa, justo afuera del porus *(fig. 25)*. Se expone así el CAI en las tres cuartas partes de su longitud, respetando el vestíbulo y la crus común de los conductos semicirculares superior y posterior. Esta última se sitúa en promedio entre 7,4 y 7,9 mm hacia afuera del borde externo del porus del CAI. Algunos cirujanos detienen el fresado cuando ven la zona azulada del acueducto del vestíbulo,

pasando por dentro de la crus común. Si la indicación está bien hecha, el tumor deja libre el fondo del CAI y la separación entre los nervios es bien visible. La sección del nervio vestibular permite despegar la prolongación tumoral intracanalicular, liberando progresivamente el facial. La zona más delicada, como en la vía TLA, es la disección de las adherencias muy firmes, que unen el neurinoma con las envolturas de las meninges a nivel del porus. A continuación se libera definitivamente la cápsula restante por sección del tronco del nervio vestibular hacia adentro. Si la extensión del tumor ha sido mal apreciada en el fondo del CAI, no se debe insistir y abrir muy ampliamente toda la pared posterior del CAI para poder practicar una exéresis total. Los medios indirectos para visualizar el fondo del CAI, incluso con una óptica, no permiten garantizar una exéresis total, sobre todo si se busca conservar la audición. Hay muchas posibilidades de exponer al paciente a una recidiva.

Conclusión

La cirugía del conducto auditivo interno necesita una instrumentación adaptada, y un entorno médico mínimo, en particular un zona de reanimación. Es indispensable un conocimiento previo anatomoquirúrgico del peñasco y de la fosa posterior [4].

Cualquier referencia a este artículo debe incluir la mención del artículo original: Cannoni M, Pellet W, Zanaret M, Abram D et Emram B. Chirurgie du conduit auditif interne. Encycl Méd Chir (Editions Scientifiques et Médicales Elsevier SAS, Paris, tous droits réservés), Techniques chirurgicales - Tête et cou, 46-010, 1993, 14 p.

Bibliografía

[1] **ABRAM D.** La voie sus-pétreuse élargie. Thèse Médecine. Marseille. **1990** ; 134 p

[2] **BROWNE JD, FISCH U.** Transotic approach to the cerebellopontine angle. Otolaryngol Clin North Am **1992** ; 25 : 331-346

[3] **HOUSE WF, HITSLBERGER WE.** The trans-cochlear approach of the skull base. Arch Otolaryngol **1976** ; 102 : 334-342

[4] **PELLET W, CANNONI M, PECH A.** Otoneurochirurgie. Springer-Verlag. Berlin, Heidelberg. **1990** ; pp 1-72

[5] **SILVERSTEIN H, NORREIL H, WANAMAKER H, FLANDER J.** Microsurgical posterior fossa vestibular neurectomy : an evolution in technique. Skull Base Surg **1991** ; 1 : 16-24

[6] **STERKERS JM, BATISSE R, GANDON T, CANNONI M, VANEECLOO FM.** Les voies d'abord du rocher. Arnette. Paris. **1984** ; pp 94-98

[7] **ZANARET M.** La voie sus-pétreuse. These Medecine. Marseille. **1979** ; 156 p